

# Epidermolysis bullosa acquisita

## Klinische Bedeutung

Die *Epidermolysis bullosa acquisita* (EBA) ist eine subepidermal Blasen bildende Autoimmundermatose, die durch Autoantikörper gegen das 290 kDa schwere Kollagen VII, das den Hauptanteil der Ankerfibrillen bildet, gekennzeichnet ist. Sie ist klinisch eine heterogene Erkrankung. Es können verschiedene Varianten der EBA unterschieden werden:

- die klassische mechanobullöse Form (mit Blasen an mechanisch beanspruchten Körperstellen, insbesondere den Streckseiten der Gelenke mit Abheilung unter Narben- und Milienbildung, Hautschwund evtl. mit Nageldystrophien und Alopezie),
- die generalisiert entzündliche Variante, die dem klinischen Bild des bullösen Pemphigoids ähnelt,
- sowie eine weitere Form mit primärem Befall der Schleimhäute, die klinisch von einem Schleimhaut-Pemphigoid nicht abgegrenzt werden kann.

Die EBA reiht sich dabei in die Blasen bildenden Autoimmunerkrankungen ein. Generell kommt es hierbei zur Bildung von Autoantikörpern gegen Strukturproteine der Haut. Hinsichtlich der Klinik und der Zielstrukturen können neben der *Epidermolysis bullosa acquisita* noch drei weitere Erkrankungsgruppen unterschieden werden. Diese sind Pemphigus-Erkrankungen, Pemphigoid-Erkrankungen und die *Dermatitis herpetiformis*. Bei den Pemphigus-Erkrankungen entstehen die Blasen intradermal, bei den übrigen bullösen Autoimmundermatosen subepidermal.

## Indikation

Der Nachweis von linearen IgG- oder IgA-Ablagerungen mittels direkter Immunfluoreszenz in einer perilesionalen Hautbiopsie bzw. die Bestimmung mittels Haut-Ak (IgA / IgG) bzw. von Kollagen-Ak (Typ VII) mittels ELISA ist indiziert bei:

- Verdacht auf Blasen bildende Autoimmundermatosen bei Kindern und Erwachsenen, vor allem bei klinischem Verdacht auf EBA
- Ausschluss einer Autoimmundermatose bei Kindern und Erwachsenen
- Patienten mit chronischen Schleimhautulzerationen
- Einschätzung der Erkrankungsaktivität bei Patienten mit bekannter EBA
- Monitoring des Therapieerfolges bei Patienten mit bekannter EBA

## Labordiagnostik

Die Klinik und die histopathologische Untersuchung liefern wichtige Hinweise für die Diagnose Blasen

## Das Wichtigste auf einen Blick

Der Nachweis linearer Ablagerungen von IgG, IgA oder C3 an der epidermalen Basalmembran mittels direkter Immunfluoreszenz bzw. von Autoantikörpern gegen die epidermale Basalmembran mittels Haut-Ak (IgA / IgG) und/oder Kollagen-Ak (Typ VII) (IgG) stellt eine zwingende Voraussetzung für die Diagnose einer *Epidermolysis bullosa acquisita* dar.

bildender Autoimmunerkrankungen. Der Nachweis der Autoantikörper in der Haut mittels direkter Immunfluoreszenz und im Serum der Patienten mittels IFT und/oder ELISA stellt jedoch eine zwingende Voraussetzung für die Diagnose einer bullösen Autoimmundermatose dar.

Dabei werden im Haut-Ak (IgA / IgG) auf Organschnitten/Spalthaut die im Serum zirkulierenden Autoantikörper nachgewiesen. Im IFT lassen sich Autoantikörper gegen die epidermale Basalmembran nachweisen, die im Blasenboden (an der dermalen Seite) humaner Spalthaut binden. Die molekulare Spezifität von Autoantikörpern sollte im monospezifischen ELISA bestätigt werden. Häufig ist die Diagnose einer EBA daher bereits durch eine serologische Untersuchung möglich. Der Nachweis von Autoantikörpern in der Haut durch direkte Immunfluoreszenz sichert die Diagnose einer bullösen Autoimmundermatose, auch wenn hierfür noch keine spezifischen histologischen Veränderungen nachweisbar sind. Die direkte Immunfluoreszenz zeigt charakteristischerweise lineare Ablagerung von Immunglobulinen und/oder Komplement (C3) an der dermoepidermalen Junctionszone.

Die Serumspiegel der Autoantikörper gegen Kollagen VII korrelieren gut mit der klinischen Erkrankungsaktivität. Daher eignet sich die Bestimmung dieser Autoantikörper mittels quantitativer Immunoassays (ELISA) auch als Verlaufparameter.

## Weiterführende Labordiagnostik

Bei negativem Haut-Ak (IgA) und positiver direkter Immunfluoreszenz mit IgG- und C3-Ablagerungen an der Basalmembran und in den dermalen Gefäßen sollte eine kutane Porphyrie (*Porphyria cutanea tarda*) differenzialdiagnostisch erwogen werden.

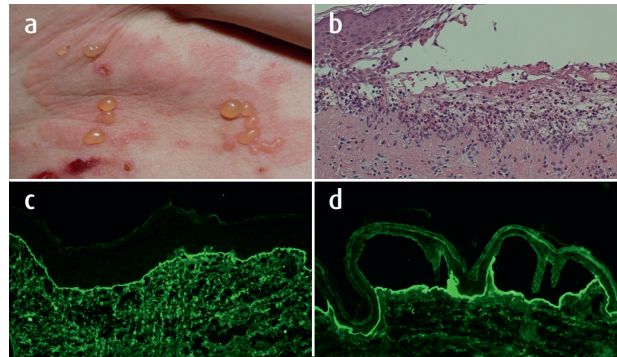
Bei positiver direkter Immunfluoreszenz und Nachweis von IgG- oder IgA-Autoantikörpern gegen die epidermale Basalmembran mittels Haut-Ak, aber negativem Nachweis für Kollagen-Ak (Typ VII) bzw. anderen Bindungsmustern im Haut-Ak können differenzialdiagnostisch weitere Untersuchungen zum Ausschluss einer Pemphigoid-Erkrankung (BP180- und BP230-Ak), eines Pemphigus (Desmoglein-1- und -3-Ak), einer *Dermatitis herpetiformis* (Transglutaminase-Ak) oder eines Anti-Laminin-332-Pemphigoids (Laminin-332-Ak) durchgeführt werden.

**Hinweise zu Probenentnahme und Präanalytik**

Bei der Entnahme des Materials sollte darauf geachtet werden, dass nicht-bullöse (d.h. erythematöse bzw. gesund erscheinende) Haut in der Umgebung einer frischen Blase entnommen wird. Innerhalb der Blase kommt es zum enzymatischen Abbau von Immunglobulinen, die so nicht mehr nachweisbar sind. Biopsate aus der Mundhöhle sollen aus unauffälliger Wangenschleimhaut entnommen werden.

Die Einsendung von Biopsaten für die direkte Immunfluoreszenz sollte in Kochsalzlösung/Michels Medium erfolgen und auf dem Einsendeformular (Überweisungsschein Muster 6/Pathologie) explizit angegeben werden. Wird das Biopsatmaterial in Formaldehyd eingeschickt, kann lediglich eine konventionelle

histologische Untersuchung durchgeführt werden. Für den Versand ist der normale Postweg ausreichend, sofern dieser 48 Stunden nicht überschreitet. Für die serologische Autoimmundiagnostik (Überweisungsschein Muster 10/Laboruntersuchungen) reicht die Einsendung einer ungekühlten Serumprobe aus, da die Immunglobuline im Serum stabil sind.



**Diagnostische Merkmale der Epidermolysis bullosa acquisita (EBA)**

(a) Pralle Blasen auf erythematösem Grund bei einer Patientin mit generalisierter, Pemphigoid-ähnlicher Form der EBA. (b) Histopathologisch sub-epidermale Blasenbildung mit Entzündungsinfiltrat (H&E, x 200). (c) Direkte Immunfluoreszenz einer perilesionalen Hautbiopsie beim bullösen Pemphigoid zeigt Ablagerungen von Komplement C3 an der dermoepidermalen Junktionszone (x 250). (d) Nachweis zirkulierender IgG-Autoantikörper gegen die dermale Seite humaner Spalthaut mittels indirekter Immunfluoreszenz (Quelle: modifiziert nach Otten et al., Curr. Mol. Med., 2014).

Hinweise zu Präanalytik und Abrechnung					
Probenmaterial		Biopsat in Kochsalz/Michels Medium, 0,5 ml Serum			
Probentransport		Standardtransport			
Methoden		Direkte Immunfluoreszenz, IFT, ELISA			
	EBM		GOÄ	1-fach	1,15-fach
Direkte Immunfluoreszenz	19320	€ 24,40	4815	€ 20,40	€ 23,46
Haut-Ak (IgA / IgG)	2 x 32505	€ 19,00	2 x 3838	€ 59,46	€ 68,38
Kollagen-Ak (Typ VII)	32505	€ 9,50	3763	€ 33,22	€ 38,21
Ausnahmekennziffer		keine			

Autor:  
Prof. Dr. med. Dr. Cassian Sitaru (C.Sitaru@mvz-clotten.de), Limbach Gruppe

Literatur:

- Chiorean R, Mahler M, Sitaru C: Molecular diagnosis of autoimmune skin diseases. Rom J Morphol Embryol 2014; 55(3 Suppl): 1019-1033.
- Schwieger-Briel A, Moellmann C, Mattulat B et al.: Bullous pemphigoid in infants: Characteristics, diagnosis and treatment. Orphanet J Rare Dis 2014; 10 9(1): 185.
- Otten JV, Hashimoto T, Hertl M et al.: Molecular diagnosis in autoimmune skin blistering conditions. Curr Mol Med 2014; 14(1): 69-95.
- Mihai S, Sitaru C: Immunopathology and molecular diagnosis of autoimmune bullous diseases. J Cell Mol Med 2007; 11(3): 462-481.
- Sitaru C, Goebeler M, Zillikens D: Bullous autoimmune dermatoses (I): Pathogenesis and diagnosis. J Dtsch Dermatol Ges 2004; 2(2): 123-128.
- Goebeler M, Sitaru C, Zillikens D: Blistering autoimmune dermatoses (II): therapy. J Dtsch Dermatol Ges 2004; 2(9): 774-91; quiz 792-793.
- Schmidt E, Goebeler M, Sitaru C et al.: S2k-Leitlinie zur Diagnostik des Pemphigus vulgaris/foliaceus und des bullösen Pemphigoids. J Dtsch Dermatol Ges 2015; 13(7): 713-727.

- Hoffmann K, Hertl M, Sitaru C: Molekulare Diagnostik der Blasen bildenden Autoimmundermatosen. Hautarzt 2016; 67(1):33-39.

Stand: Februar / 2016

**Ihr Ansprechpartner:**  
**Prof. Dr. med. Cassian Sitaru**  
**Fachbereich Immunologie**  
 E-Mail: [c.sitaru@mvz-clotten.de](mailto:c.sitaru@mvz-clotten.de)  
 Telefon: +49 761 31905-314